Aus der Universitäts-Hautklinik zu Bonn a. Rh.
Direktor: Prof. Dr. Grütz.

Ein Beitrag zur Cushing'schen Krankheit.

INAUGURAL-DISSERTATION

zur

Erlangung der Doktorwürde

der

Hohen Medizinischen Fakultät

der

Rheinischen Friedrich-Wilhelms-Universität zu Bonn.

Vorgelegt am 23. Oktober 1937

von

Paul Naberschulte
approb. Arzt
aus Gelsenkirchen i. Westf.

Bonn 1937.
Anton Brand, Bonn.

Gedruckt
mit Genehmigung der Medizinischen Fakultät
der Universität Bonn

Referent: Professor Dr. Grütz.

Korreferent: Professor Dr. Siebke.

R. UNIV.
BIBLIOTHEEK
LEIDEN

Die Haut des Menschen, als Grenzschicht des Körpers gegen die Außenwelt, ist äußeren Einflüssen ausgesetzt, bildet aber auch als Bestandteil des Gesamtorganismus ein Spiegelbild für die inneren Vorgänge im menschlichen Körper. Daraus ergibt sich schon, daß Krankheitserscheinungen an der Haut durch direkte äußere Einflüsse entstehen können, daß sie aber auch der Ausdruck eines krankhaften Geschehens im Innern des Körpers sein können. Hierbei tritt die Haut als vollwertiges Organ im Rahmen der Gesamtfunktionen des Körpers deutlich in Erscheinung. Den exogenen Krankheitsursachen, wie physikalischen, chemischen, parasitären oder bakteriellen Einwirkungen stehen die endogenen Ursachen gegenüber, die im Körper selbst entstehen, sei es durch Toxine, z. B. bei Infektionskrankheiten oder Stoffwechselstörungen wie Psoriasis, Akne u. a. oder durch sogenannte Autotoxine, die bei den endogenen Dysfunktionen gebildet werden.

Im Zusammenhang mit dieser Arbeit, die sich mit den Auswirkungen einer endogenen Dysfunktion auf den Gesamtmechanismus des Körpers und somit auch auf die Haut beschäftigt, kann man sagen, daß Hauterscheinungen oft mit zu dem Symptomenkomplex einer Krankheit gehören, manchmal sogar dafür charakteristisch sein können. In den letzten Jahren wird die erwähnte Krankheit endokriner Natur, die in der Literatur jetzt allgemein „Cushing'sche Krankheit" heißt, lebhaft diskutiert, und es ist bei ihr festzustellen, daß die Hauterscheinungen, wie blaurote Striae atrophicae und die eigenartige blaurote Verfärbung, neben der eigenartigen Fettsucht, eindrucksvoll die inneren Vorgänge auf die Haut projizieren und mit zu den Charakteristika der Krankheit gehören.

In der nachfolgenden Abhandlung soll ein Beitrag geliefert werden zu diesem interessanten wie komplizierten Krankheitsgeschehen, bei dem gewöhnlich sonst schwere Stö-

rungen des Stoffwechsels und zwar vor allem des Fett- bzw. Lipoidstoffwechsels, des Kohlehydrat- und des Kalkstoffwechsels klinisch im Vordergrund stehen. Es wird hier ein selbst beobachteter und behandelter Fall angeführt, bei dem die äußeren Erscheinungen für einen Morbus Cushing sprachen, die stoffwechsel-physiologischen Untersuchungen aber die Diagnose nicht erhärteten. Es erhebt sich so die Frage, ob vielleicht die Striae zusammen mit der blauroten Verfärbung und der eigentümlichen Fettsucht gemeinsam als Frühsymptom bei der Cushing'schen Krankheit zu werten sind, womit ihnen eine besondere Dignität zukommen würde.

Was verstehen wir unter der Cushing'schen Krankheit? Der amerikanische Hirnchirurg Cushing (Anderson, J. H. Cushing, J. amer. med. Assoc. 99, 281 [1932]) hat aus einer Gruppe der sogenannten pluriglandulären Störungen ein festumrissenes Krankheitsbild herausgestellt, das er mit: Pituitary basophilism bezeichnete. Er fand nämlich bei seinen und den in der Literatur gesammelten Krankheitsfällen zu einem hohen Prozentsatz eine Veränderung der Hypophyse im Sinne eines basophilen Hypophysenadenoms und sah in der Überfunktion der basophilen Epithelien des Hypophysenvorderlappens den Grund für die Krankheit. Die Erkrankung wird von anderer Seite, z. B. von Jamin mit „hypophysärer Plethora", von Rutishauser mit „osteoporotischer Fettsucht", von Achard und Thièrs (Frankreich) als Diabète des femmes à barbe bezeichnet.

Der Symptomenkomplex ist von Cushing als eine selbstständig neben der Akromegalie bestehende Einheit im Jahre 1932 (Bull, John Hopkins 50, 137) zuerst festgelegt und später ergänzt worden (u. a. Archiv Int. Med. 51, 487, 1933).

Die Kranheitssymptome sind sehr vielfältig, lassen aber meist folgende Veränderungen erkennen:

1. Fettansatz im jugendlichen Alter, der sich schnell entwickelt und an Gesicht, Hals und Stamm sich verteilt, wogegen die Gliedmaßen auffallend schlank bleiben.
2. Knochenschwund, vor allem in der Wirbelsäule, wo-

durch ein Zusammensinken der Wirbelsäule und dadurch eine Kyphose entsteht.

3. Eine Geschlechtshypoplasie, bei Frauen frühzeitige Amenorrhoe, bei Männern Impotenz.
4. Hypertrichosis im Gesicht und am Stamm.
5. Blaurote Verfärbung der Haut, besonders im Gesicht und im unteren Drittel der Extremitäten.
6. Bildung von Striae distensae von blauroter Färbung.
7. Vaskuläre Hypertension.
8. Neigung zur Erythraemie, auch häufig Blutungsneigung.
9. Verschiedenartige Rücken- und Leibschmerzen, Ermüdbarkeit, z. T. außergewöhnliche Schlafsucht und starke Schwäche.

Bis jetzt kann noch nicht abschließend beurteilt werden, wie weit die Symptome dieser seltenen Erkrankung an einzelne der anatomisch und physiologisch abgrenzbaren Abschnitte der Hypophyse gebunden sind.

In der Hypophyse werden bisher drei Bezirke unterschieden, wobei allerdings beim heranwachsenden Menschen nach Erdheim (Ergebnisse der Pathologie, 1925, 21) der dritte mittlere Teil, der bei den Tieren gut abgesetzt ist, nicht mehr nachweisbar ist: Vorder-, Mittel- und Hinterlappen. Ob jeder dieser Abschnitte Inkrete mit spezifischer Wirkung liefert, ist noch strittig. Eine chemisch reine Darstellung ist bisher für keines der Hormone der Hypophyse möglich gewesen. Man unterscheidet im Vorderlappen 3 Zellarten: Die eosinophilen, die basophilen, die Hauptzellen. Über diese Zellarten schreibt Schilling (Med. Welt, 1936, Sonderdruck von Nr. 6, 7, 8, S. 24):

„Die eosinophilen Zellen secernieren nach übereinstimmender Ansicht das Wuchshormon Evans, das Somatotropin (Evans und Long), vielleicht auch das Lucke'sche „kontrainsuläre Hormon" (Ergebnisse der Inn. Med. 1934, 46), ein über Hypophysenstiel, dritten Ventrikel, Zuckerzentrum auf das Marksystem wirkendes Hormon mit Adrenalinmobilisierung.

Die basophilen Zellen sollen nach übereinstimmender Ansicht von Smith, Berblinger, B. Zondek, Evans und Simpson zunächst das gonadotrope Hormon „Prolan" hervorbringen. Dieses zerfällt in

das Prolan A (follikelreifendes Hormon)
und in das Prolan B (luteinkörperentwickelndes Hormon).
Beide werden bei der schwangeren Frau sehr vermehrt, teilweise außerhalb der Hypophyse in der Placenta gebildet, aber auch bei Genital-Carcinom der Frau und bei Chorionepitheliom der Frau und des Mannes ausgeschieden; außerdem kommen sie im Altersharn beider Geschlechter (besonders Prolan A) und im Kastratenharn (A und B) vermehrt vor."

Bürger, Bonn, betont im Heft III, S. 20 der Jahreskurse für ärztliche Fortbildung, daß „die gonadotropen H. V. L. Hormone mit den gonadotropen Wirkstoffen des Schwangerenharns nicht identisch sind und unterscheidet:

1. das Follikelreifungshormon } aus der Hypophyse
2. das Luteinisierungshormon }
3. das Follikelreifungshormon (Prolan A)
4. das Luteinisierungshormon (Prolan B) aus der Placenta

bzw. Chorionepithel in den Schwangerenharn gelangend; sodaß man heute annimmt, daß die Placenta bzw. das Chorionepithel die Bildungsstätten der im Harn gefundenen Geschlechtshormone (Prolan A und B) sind. Aber auch das Follikelreifungshormon des H. V. L. wird u. U. im Harn gefunden, so nach Kastration und im Senium beider Geschlechter."

Eine vermehrte Prolanausscheidung im Verlaufe der Cushing'schen Krankheit, besonders bei Männern im jugendlichen Alter, bei denen sonst eine Prolanausscheidung nachzuweisen kaum möglich ist, läßt auf eine Mitbeteiligung der Hypophyse bei dieser Krankheit schließen.

„Auf die Hauptzellen, so schreibt Schilling weiter, verlegt E. J. Kraus (Arch. f. Gyn., 1934, 159, 380) das „Prolaktin", das die durch das Folliculin der Eierstöcke vorbereitete Brustdrüsengewebe entwickelt.

R. Collin vertritt den Unitarismus der drei Zellarten und sieht die Hauptzellen als primäre Vorstufen der beiden anderen granulierten Stadien an, doch halten die meisten anderen Autoren mindestens an der funktionellen Besonderheit der Zellarten fest; sie vermögen auch allein drei eigene Adenome zu bilden (Cushing u. a.).

Noch nicht lokalisiert sind folgende bis jetzt bekannte Hormone des Hypophysenvorderlappens:

Ein „adrenotropes Hormon" (Collip; Anselmino, Hoffmann u. Herold: Klin. Wschr. 1934, S. 1724), das auf das Nebennierenmark wirkt. Diese Autoren identifizieren es mit dem Lucke'schen kontrainsulären Hormon und dem Houssayschen diabetogenen Hormon; Lucke verlegt sein Hormon in die eosinophilen Zellen.

Ein „corticotropes Hormon" (Anselmino, Hoffmann, Herold: Klin. Wschr. 1934, 209), das eine starke Hypertrophie der Nebennierenrinde hervorruft. Cushing fand in einem Hypernephromfall auch ein basophiles Adenom der Hypophyse. Es ist die Frage, was das Primäre war.

Das corticotrope Hormon und das pankreotrope Hormon, die bis jetzt noch nicht trennbar sind, sollen zusammen beim Kohlehydratstoffwechsel und bei der Fettbildung beteiligt sein und evtl. in den basophilen Zellen entstehen.

Ein „parathyreoides Hormon" (Anselmino und Hoffmann: Klinische Wschr. 1933, S. 1944; 1934, S. 44);

ein „thyreotropes Hormon" (Loeb und Aron, 1929) wurde jetzt auch beim Menschen entdeckt (Müller, Eitel und Lösser: Klin. Wschr. 1935);

ein „ketonkörpervermehrendes Hormon" (Fettstoffwechselhormon, Anselmino und Hoffmann: Klin. Wschr. 1931, S. 250), auch Orophysin bezeichnet. Es bewirkt die Senkung des Grundumsatzes.

Im Mittellappen wird das „Intermedin" (B. Zondek) gebildet, das nach Raab eventuell für die Pigmentierung mancher Cushing-Fälle in Frage käme.

Im Hinterlappen werden noch das „Vasopressin" und das „Oxytocin" gebildet. Ersteres kommt evtl. für die Blutdrucksteigerung und für die manchmal bei Morbus Cushing bestehende Nephrosklerose in Frage (Hildebrandt: Klin. Wschr. 1935, 951—57)."

Der Entstehungsort der meisten dieser Hormone ist noch sehr umstritten und Gegenstand wissenschaftlicher Forschung. Das Plus oder Minus an diesen Hormonen zeitigt aber die körper- und wesenumstimmenden Folgen.

Inwieweit nun für das Krankheitsbild primäre Erkrankungen anderer Drüsen (Nebenniere, Thymus, Epithelkörperchen) in Frage kommen können, ist ebenfalls zur Zeit noch Gegenstand wissenschaftlicher Untersuchung.

Bauer (Klin. Wschr. 12, 1553, 1933) nimmt z. B. an, daß das Krankheitsbild durch eine hypophysär bedingte Nebennierenüberfunktion hervorgerufen wird, und spricht von einem sekundären Interrenalismus, und umgekehrt ist Hornek (Dt. Med. Wschr. 1936, S. 996) die experimentelle Erzeugung von Striae durch Injektion von Nebennierenrindenhormon gelungen.

A. Forconi hat einen Fall pathologisch-anatomisch beschrieben, bei dem alle Symptome eines Morbus Cushing ausgebildet waren, das basophile Adenom der Hypophyse aber vollständig fehlte, dagegen ein Nebennierenrindenadenom festgestellt wurde. (A. Forconi, Archiv ital. Anat. e Istol. pat. 6, 169 (1935).

Es wurde vielfach auch bei basophilem Adenom eine Nebennierenrindenhypertrophie gefunden, während bei der Simmond'schen Kachexie, die primär auf eine Zerstörung des H. V. zurückzuführen ist, sich meist eine Nebennierenatrophie findet. Beim Addison, wo primär ein Nebennierenschwund zu Grunde liegt, zeigt sich eine Abnahme der basophilen Zellen des H. V. als sekundäre Erscheinung (Berblinger), sodaß unzweifelhaft auffallende Zusammenhänge zwischen Nebenniere und Hypophyse bestehen.

Die Frage, ob die Hyperplasie der basophilen Zellen bzw. das basophile Adenom derselben stets anzutreffen sind und als primäre Veränderung bei dem Krankheitsbild anzusprechen sind, ist noch umstritten.

Kraus (Klin. Wschr. 13, 487, 1934) lehnt eine primäre Beteiligung der Hypophyse ab und sieht in der Störung des Fettcholesterinstoffwechsels die Hauptursache des Krankheitsbildes. Das basophile Adenom und die sonstigen von Cushing betonten Symptome u. pathologisch-anatomischen Veränderungen sollen nur eine sekundäre kompensatorische Erscheinung sein.

Th. Konschegg (Frankf. Ztschr. f. Pathol. 1935, S. 492) veröffentlichte einen Fall von Morbus Cushing, bei dem nicht eine anfängliche Erkrankung der Hypophyse die Ursache desselben sein soll. Es fehlt das basophile Adenom; es ist auch keine Basophilie nachzuweisen; dagegen wird ein eosinophiles Adenom festgestellt, sodaß nach seiner Meinung die in anderen Fällen beschriebenen Hypophysenveränderungen auch sekundärer Natur sein können, beeinflußt von anderen innersekretorischen Drüsen oder durch Stoffwechselerkrankungen. Dieser Befund der Hypophyse stellt kein vereinzeltes Vorkommnis dar; bereits Cushing fand nicht basophile Adenome, Bettoni (Arch. Pat. e Clin. med. 12, 50 [1932]) ein Hauptzellenadenom, und E. J. Kraus führt einen negativen Hypophosenbefund von Zonek an.

Bei einem Fall, dessen Krankengeschichte mir von Prof. Grütz zur Verfügung gestellt wurde, zeigten sich Symptome, die im Sinne des Morbus Cushing zu werten waren. Bei der

Autopsie wurde ein eosinophiles resp. gemischtzelliges Adenom der Hypophyse festgestellt. Es handelte sich um einen 22-jähgen jungen Mann, H. Sch., der folgende Angaben machte:

Anamnese: Pat. gibt an, bis vor einem halben Jahr immer gesund gewesen zu sein. Von da an habe das Sehvermögen, besonders auf dem linken Auge, stark nachgelassen. Leute, die ihm auf der linken Straßenseite begegnet seien, habe er manchmal „umgerannt", weil er sie nicht gesehen habe. Zur selben Zeit habe er auch stark an Gewicht zugenommen, vor allem im Gesicht und in der Bauchgegend, während Arme und Beine nicht dicker geworden seien. Dann hätte er auch Veränderungen an der Haut bemerkt, die wie Narben aussähen, trotzdem er sich nie verletzt hätte. Auch fiele ihm jetzt das Wasserlassen schwer, und er litt an starkem Haarausfall.

Befund: Kräftig gebauter junger Mann in übernormal gutem Ernährungszustand. Das Gesicht ist auffallend rund durch starken Fettansatz an den Wangen, von den Orbitae bis zum Unterkiefer (Vollmondgesicht), desgleichen dicke Fettpolster an Brust und Bauch und gürtelförmig in Höhe der Cristae um das Becken herum. Das eigentliche Gesäß ist weniger fettreich, wie auch die Arme und Beine relativ dünn sind. Die Körperhaltung zeigt eine deutliche Krümmung in der Gegend der Hals-Brustwirbelsäule im Sinne einer Kyphose. Die Behaarung ist spärlich, femininer Typus der Genitalbehaarung.

Haut: An der Haut zeigt sich zunächst, daß sie im ganzen auffallend dünn und schlaff, von schlechtem Turgor und starker Faltbarkeit ist. Dann wird an der Haut das ganze Bild beherrscht von langen, eigenartig bläulich-roten zum Teil weißlich-perlmutterartig glänzenden Streifen, wie sie, aber in weit geringerem Maße, bei der Gravidität auftreten. Beim Betasten fühlt man die Epidermis zigarettenpapierdünn und hat das Gefühl, als gleite der tastende Finger in eine Lücke. Bei der ersten Untersuchung war die Lokalisierung dieser Striae symmetrisch an den hinteren Achselfalten, den Innenseiten der

Oberarme, den Nates und den seitlich über den Nates gelegenen unteren Rückenpartien. Im Verlaufe der Krankheit nahm die Striabildung noch erheblich an Zahl und Größe zu. Die Innen- und Seitenpartien der Oberschenkel wurden von sich kreuzenden und netzförmig sich überdeckenden Striae übersät. Die Haut des Gesichtes zeigte eine eigentümlich rotbläuliche Verfärbung, die auch auf die Ohren und den Hals übergriff. Dieselbe Verfärbung zeigten die Hände und die Unterarme. Weiter fiel an der Haut auf, daß sie an vielen Stellen, so an den Armen, Beinen und im Rücken von feinen Petechien wie übersät erschien.

Kopf: Normal konfiguriert. Im ganzen etwas druck- und klopfempfindlich. Pupillen sind gleich weit, rund und reagieren prompt auf Licht und Konvergenz. Kein Nystagmus, kein Strabismus. Stellwag, Moebius, Graefe negativ.

Augenhintergrund: Links Opticusatrophie, visus: Lichtempfindung. Rechts leichte Abblassung der temporalen Papillenhälfte, visus: 6/30, beginnende Atrophie.

Nase und Rachen o. B.

Thorax: gut gewölbt, gleichmäßige Atemexkursionen.

Lungen: Grenzen gut verschieblich, überall vesikuläres Atmen. Sonorer Klopfschall.

Herz: Töne rein, Grenzen nicht wesentlich vergrößert. Bei späterer Untersuchung Verbreiterung der Herzgrenzen nach rechts.

Abdomen: Bauchdecken weich, reichliches Unterhautfettgewebe. Milz- und Leberschwellung nicht nachweisbar.

Nervensystem: Keine pathol. Reflexe; physiologische Reflexe alle prompt auslösbar.

Sensibilitat für spitz und stumpf, kalt und warm ist intakt.

Bei der Beobachtung im Krankenhaus ergibt sich weiter, daß der Wasserhaushalt und der Fettstoffwechsel stark gestört ist. Die diesbezüglichen Daten fehlen leider. Innerhalb kurzer Zeit nahm der Patient stark zu, verschlimmerten sich die Seh-

störungen und die Hautveränderungen, sodaß nach dem zusammengefaßten Befund:

1. Eine eigentümlich verteilte Fettsucht, die ziemlich plötzlich und schnell im jugendlichen Alter sich entwickelte,
2. geringe Ausbildung der sekundären Geschlechtsmerkmale,
3. Kyphose, die wohl auf osteoporotische Prozesse der Hals-Wirbelsäule beruhte,
4. Bildung von blauroten, an Zahl und Größe ständig zunehmenden Striae,
5. Atrophie der Gesamthaut,
6. Blaurote Verfärbung des Gesichtes und der Arme,
7. Sellaveränderungen,
8. Augenhintergrundveränderungen, die auf einen raumbeschränkenden Prozeß hinweisen,

die Diagnose auf einen Hypophysentumor und zwar nach den mit dem Symptomenkomplex des Morbus Cushing übereinstimmenden Symptomen, auf basophiles Hypophysenvorderlappenadenom gestellt wurde. Bald darauf wurde der Tumor enukleiert und als ein eosinophiles resp. gemischtzelliges Hypophysenadenom histologisch sichergestellt.

Nach mehrmonatigem Krankenlager, in dem sich der Patient nur langsam von der Operation erholte, ging derselbe doch noch an einer Lungenembolie zugrunde. Die Abrißstelle der Embolie zeigte sich bei der Sektion an einem Thrombus der V. il. ext. sinistra. Neben dieser Lungenembolie wurde noch eine hochgradige fettige Infiltration des Herzmuskels und eine exzentrische Hypertrophie des rechten Ventrikels festgestellt, weiter ein rechtsseitiger Nierenstein mit rechtsseitiger eitriger Pyelitis und chronischer Cystitis. Am Schädel zeigte sich ein status post craniotomiam und in der Gegend der Hypophyse eine fast pflaumengroße Cyste. Die Sella turcica war hochgradig atrophiert. Da sonst an der Niere kein patho-

logischer Befund festzustellen war, konnte ein „Interrenalismus“ ausgeschlossen werden.

Also ein Fall von Morbus Cushing, der eosinophiles bzw. ein gemischtzelliges Hypophysenadenom autoptisch aufwies.

O. Leyton, H. W. Turnbull und A. B. Bratton (J. of Path. 34, 635, 1934) veröffentlichen einen Fall von Thymus Carcinom, bei dem differentialdiagnostisch auch an M. C. zu denken war, der eine Impotenz, Kopf- und Stammfettsucht, diabetischen Stoffwechsel, Hypertonie, Nebennierenrindenhypertrophie und sogar Striae atrophicae zeigt, wohingegen die histologische Untersuchung kein Adenom und keine Basophilie der Hypophyse aufweist. Auch fehlt die Osteoporose. Bei einem zweiten Fall von Thymus-Carcinom fehlten Hypertonie, Osteoporose und Striae.

In der Mehrzahl der Fälle, die das klinische Bild der Cushing'schen Erkrankung boten, wurde ein basophiles Adenom der Hypophyse gefunden. So zeigt eine Zusammenstellung von Raab, daß von 23 sezierten Fällen 15mal ein basophiles Adenom bestand, wenngleich betont werden muß, daß es, wie angeführt, auch Fälle von M. C. mit eosinophilem oder gemischtzelligem Adenom gibt, sodaß man auch diese Adenome der Hypophyse ursächlich für den Symptomenkomplex des M. C. eventuell verantwortlich machen kann.

Wir wissen, daß die endokrinen Drüsen in ihrer Tätigkeit voneinander abhängig sind, daß sie sich gegenseitig beeinflussen und regulieren — Cushing sagt von der Hypophyse, sie sei der „conductor of the endocrine orchestra“ —, aber wir wissen nicht, ob die endokrinen Drüsen selbständig wirkende Organe sind, oder ob ihre Tätigkeit abhängig ist vom Zentralnervensystem. Bei einer solchen Abhängigkeit vom Gehirn wäre vielleicht die Annahme berechtigt, daß ein krankhaftes Geschehen im Gehirn auch eine zentrale Fehlsteuerung der endokrinen Drüsen hervorrufen, im Fall der Cushing'schen Krankheit wahrscheinlich eine Dysfunktion der Hypophyse mit ihren Folgezuständen auslösen könnte. Dann wäre also

beim M. C. auch eine primäre Veränderung im Gehirn als auslösendes Moment u. U. in Erwägung zu ziehen.

Man hat sich mit der Frage der Abhängigkeit der innersekretorischen Drüsen vom Gehirn schon länger beschäftigt.

Bailly und Brenner (Arch. int. med. 28, 773; 1921) sind tierexperimentell an die Lösung dieser Frage herangegangen und konnten bei Hunden durch Verletzung genau festgelegter Örtlichkeiten im Zwischenhirn nicht nur Polyurie feststellen, sondern „bei zwei Hunden trat nach Verletzung des Tuber cinereum „Cachexia hypophyseopriva" mit akuter Genitalatrophie auf und bei zwei anderen Hunden eine langsam sich entwickelnde adiposogenitale Dystrophie. Die Unversehrtheit der Hypophyse wurde in beiden Fällen histologisch festgestellt".

H. Kalbfleisch (Frankf. Ztschr. f. Pathol., 346; 1936) schreibt: Wenn E. J. Kraus an eine primäre Störung des Stoffwechsels denke, in dessen Verlauf die von Cushing betonten Symptome und die häufig damit verbundenen pathologisch-anatomischen Veränderungen aufträten, so sei es vielleicht richtig, noch einen Schritt weiterzugehen und eine zentrale, cerebrale Ausgangsstelle anzunehmen. Allein die räumlich enge Verbindung zwischen Adeno- und Neurohypophyse wiese darauf hin, wie auch beim M. C. in der Neurohypophyse Vorderlappengewebe mit basophilen Zellen aufträten, was auch auf nahe Beziehungen zwischen Hypophyse und Zentralnervensystem hinweise. In welcher Richtung allerdings, ob Gehirn-Adenohypophyse oder in umgekehrter Richtung, wie Cushing es will, ist fraglich.

E. Scharrer und R. Gaupp (Klin. Wschr. 14, 1651; 1935; zit. nach H. Kalbfleisch) bringen Untersuchungen, die zwar die erwogene Abhängigkeit der Hypophyse vom Zwischenhirn nicht beweisen, die aber zeigen, daß es in den Zwischenhirnkernen von Tier und Mensch Befunde gibt, die die Vermutung gestatten, daß in den Zwischenhirnganglienzellen mit Stoffwechselablagerungen verbundene Prozesse ablaufen; dabei

sei es dahingestellt, ob diese „Kolloidtropfen" ein Sekretionsprodukt darstellen oder ob es sich um Schlackenstoffe handelt. Wenn auch, so meint H. Kalbfleisch, nach den bisherigen Forschungsergebnissen keine sicheren Anhaltspunkte für das Vorhandensein von Beziehungen zwischen den Zwischenhirnkernen, in denen die genannten Befunde erhoben wurden und inkretorischen Drüsen bestehen, so besteht doch die Vermutung, daß auf diesem Wege Abhängigkeiten nachweisbar sind. Es liege so nahe, auf eine kausale Abhängigkeit der Dysfunktion der innersekretorischen Drüsen vom Zentralnervensystem hinzuweisen. Weiter sagt H. Kalbfleisch: „Es soll nicht im entferntesten das große Verdienst geschmälert werden, das sich Harvey Cushing um die Erkennung der mit seinem Namen belegten Krankheit erworben hat. Es soll nochmals betont werden, daß die von ihm erhobenen Befunde in der Hypophyse oft anzutreffen sind. Es muß aber auch betont werden, daß mit dieser Erkenntnis das letzte Wort über die primäre Veränderung und ihrem Sitz noch nicht gesprochen ist."

Jedenfalls handelt es sich in fast allen Fällen von endokrinen Dysfunktionen, so auch beim Morbus Cushing im Enderfolg um eine pluriglanduläre Störung, ob nun eine zentrale Störung oder eine übergeordnete Drüse dafür verantwortlich gemacht wird.

Auch in dem folgenden zu beschreibenden Fall war ein gestörtes Wechselspiel der endokrinen Organe festzustellen und klinisch in einer Dysfunktion der Schilddrüse, Testes und Hypophyse faßbar.

Ich hatte Gelegenheit, einen Kranken, über den nachstehend berichtet wird, selbst zu untersuchen und zu beobachten:

Ein 28-jähriger Landwirt machte folgende Angaben: Der Vater ist mit 78 Jahren an Herzschwäche gestorben. Die Mutter ist 67 Jahre alt, lebt und ist gesund. 2 Brüder und 4 Schwestern leben und sind gesund. In der weiteren Familie ist keine besondere Erkrankung bekannt, im besonderen keine

innersekretorischen Erkrankungen. Patient selbst war immer gesund, arbeitsfähig und arbeitslustig und guten Mutes. — Vor drei Jahren bekam er im Anschluß an eine Erkältung Anfälle von Atemnot, und es entwickelte sich eine Verdickung des Halses, die vom Arzt mit Jodsalbe behandelt wurde. Patient fühlte sich anschließend wieder gesund und war arbeitsfähig. Vor einem halben Jahr traten, vor allem nach dem Essen und bei leichten Anstrengungen, Blutwallungen zum Kopf auf. Da vom Arzt Thyreotoxikose festgestellt wurde, leitete er eine Röntgenbestrahlung der Schilddrüse ein. Eine Besserung trat aber nicht ein. Im Gegenteil, die Beschwerden nahmen zu. Das Gesicht bekam langsam eine blaurote Farbe. An bestimmten Körperstellen, so im Gesicht, Nacken, Hals, Bauch und Brust, zeigte sich stärkerer Fettansatz, während die Extremitäten eher dünner würden. Zu gleicher Zeit stellte der Patient auch fest, daß am Gesäß und unter beiden Achselhöhlen blaurote Streifen entstanden, und einige Zeit — etwa einen Monat später — solche Streifen auch in den beiden Leistenbeugen und an beiden Oberschenkeln auftraten. Irgendwelche Ursachen für die Streifen waren nicht anzugeben. Schmerzen oder Beschwerden von seiten der Streifen bestanden nicht. — Der Appetit verschlechterte sich, dagegen stellte sich großer Durst ein. Er mußte viel und oft Wasserlassen. Weiter wurde die Stimme belegt. Stärkeres Schwitzen und große Müdigkeit, Unruhe, Zittern der Hände, schlechter Schlaf machten den Patienten mit der Zeit arbeitsunfähig. Später soll dann auch die Libido nachgelassen haben.

Infectio in venere negatur.

Stuhl regelmäßig.

Nikotin: seit 2 Jahren Nichtraucher.

Alkohol: Früher mäßig, seit Sommer 1934 Abstinenz, da schon 1 Glas Bier starke Blutwallungen hervorruft.

Status: Patient ist kräftig gebaut, wiegt 78 kg, zeigt im ganzen einen adipösen, pastösen Habitus. Die Adipositas erstreckt sich aber nur auf den Stamm, nicht auf die Extremi-

täten. Das Gesicht ist dick, aufgedunsen, mit Doppelkinn und feistem Nacken. Lidspalten, Nase und Mund sind verhältnismäßig klein. — Der Hals ist beiderseits diffus verdickt, die Supraclaviculargruben sind ausgefüllt. — Brust- und Bauchpartie sind ebenfalls dick und fettreich und in der Unterbauchgegend vorgewölbt, dagegen sind Arme, Beine und Gesäßbacken verhältnismäßig dünn. Die Unterarme und Unterschenkel sind sogar auffallend schlank. Die Oberhaut ist dünn, trocken, schuppend. — Der Kopf ist nicht druck- oder klopfempfindlich. Die Pupillen sind rund, gleichweit, reagieren prompt auf Licht und Convergenz, an Augenhintergrund und Gesichtsfeld kein krankhafter Befund. Moebius, Stellwag, Graefe sind negativ. Nervi V und VII sind nicht druck- oder klopfempfindlich. Kein Glanzauge. Das Gebiß ist gut gepflegt. Die Zunge wird gerade und ohne Zittern vorgestreckt. Rachenring ohne Besonderheiten. Die Schleimhäute sind gut durchblutet. Am Hals keine Drüsen tastbar. Deutliche beiderseitige diffuse, weiche Vergrößerung der Schilddrüse, leichter feinschlägiger Tremor der Hände. Die Stimme ist etwas belegt. — Der Thorax ist gut gewölbt, symmetrisch geformt. Die Atemexkursionen sind gleichmäßig und ausgiebig. Die Lungengrenzen sind an normaler Stelle, gut verschieblich. Über der ganzen Lunge sonorer Klopfschall, keine Dämpfungsbezirke und überall reines vesikuläres Atmen. — Die Herzgrenzen sind nicht verbreitert, die Töne sind rein. Die Pulsfrequenz beträgt 73 in der Minute; der Puls ist regelmäßig, die Gefäße sind gut gefüllt; der Blutdruck ist 180/75. Das Elektrokardiogramm zeigte keinen krankhaften Befund. — Das Abdomen ist, besonders in der Unterpartie, ziemlich vorgewölbt. Die Bauchdecken sind adipös. Resistenzen sind nicht palpabel. — Leber und Milz sind nicht vergrößert, Keine tastbaren Leistendrüsen. — Arme und Beine, im Gegensatz zum Stamm, schlank, aktiv und passiv frei beweglich, gerade, keine X-, keine O-Beine. — Beim Genitale ist der Penis 3 cm lang, die Testes taubeneigroß. — Das Nervensystem ist ohne

Veränderung. Die Reflexe sind alle an normaler Stelle auslösbar. Eine Klopfempfindlichkeit der Wirkelsäule besteht nicht.

Hautbefund: Im ganzen ist die Haut des Stammes pastös, adipös, die der Extremitäten ist dünn, schuppend und trocken. — Die Haut des Kopfes zeigt diffuse Seborrhoa oleosa; die Schuppung soll seit Beginn der Krankheit kolossal zugenommen haben. Brust und Rücken zeigen ebenfalls seborrhoische starke Schuppung. Das Gesicht ist stark gerötet, ziemlich dunkel tingiert. Die Rötung ist auch an den bedeckten Teilen des Halses vorhanden. Die beiden Hände und das untere Drittel der Unterarme zeigen akrocyanotische blaurote Farbe. Sonst ist die Farbe der Haut normal. — Die Behaarung des Körpers ist normal, es bestehen keine Anzeichen für Hirsutismus.

Es finden sich nun bei dem Patienten an verschiedenen Stellen des Körpers symmetrisch angeordnete Streifen von bläulich-roter Farbe, z. T. auch von weißlicher Farbe. Bei seitlicher Beleuchtung glänzen die Streifen perlmutterartig. Beim Betasten merkt man, daß die Epidermis zigarettenpapierdünn ist, und man hat das Gefühl, als fiele man direkt in ein Loch. Diese Striae weisen eine feine Gefäßzeichnung auf, die sich noch in die nächste Umgebung fortsetzt. Befallen sind die Achseln, und zwar links stärker als rechts. Links, in der hinteren Achselfalte, sind zwei parallele, 6—7 cm lange und 2 cm breite und an der vorderen Achselfalte links einzelne kleinere Striae, die in der rechten Achselfalte fehlen. Dort findet sich nur an der hinteren Achselfalte eine 6 cm lange, 1 cm breite Stria. Über beiden Hüftbeinkämmen, links wie rechts, drei parallel verlaufende blau-rote Striae. Auch in der Medianlinie, etwas oberhalb des Mons pubis, der im übrigen fettreich und normal behaart ist, mehrere kleine Striae von bläulich-roter und einzelne von weißlicher Farbe. Auch in beiden Leistenbeugen und auf beiden Oberschenkeln sieht man einzelne Striae, die 2 cm bis 8 cm lang sind.

Auf den seitlichen Partien des Unterbauches, links und rechts neben dem Nabel, Purpura haemorrhagica. Über dem Rücken verstreut sitzen, neben zahlreichen follikulären Efflo-reszenzen, feinste Petechien. Auf der rechten Hand, am Dau men und in der Tabatière, sitzen mehrere verrucae vulgares Im übrigen besteht ausgeprägter Dermographismus.

Psychisches Verhalten: Der Patient ist ziemlich depressiv; die lange Dauer seiner Krankheit hat ihn unlustig gemacht, seine frühere Fröhlichkeit und sein Interesse an allen Dingen ist mehr oder weniger einer gewissen Apathie gewichen. Jedoch ist er gutwillig, setzt aber den Untersuchungen einige Schwierigkeiten entgegen. Im übrigen klagt er über zunehmende Gedächtnisschwäche, Erregtheit und Nachlassen jeder Libido.

Die Laboratoriumsuntersuchungen erstreckten sich auf folgende Gebiete:

Blut: WaR. negativ.

Blutsenkungsgeschwindigkeit nach Westergren 2/5.

Blutbild: Leukocyten 10 400
Erythrocyten 5 120 000
Hämoglobin 100 %
Färbeindex 0,98

Differenziertes Blutbild:
Stabkernige 2 %
Segmentkernige 85 %
Lymphocyten 8 %
Monocyten 5 %

Urin: Reaktion sauer. Keine Spontanglukosurie.
Aceton und Acetessigsäure negativ.
Spuren von Albumen.
Sediment: Oxalate ++
Leucocyten +
Bakterien ++

Tages- und Nachturin: Menge 2170 ccm
Spez. Gew. 1013

Urobilinogen: negativ.

Verdünnungs- und Konzentrationsversuch nach Volhard 1500 ccm Wasser.

nüchtern	125 ccm	1016 Spez. Gew.
9 Uhr	160 ccm	1007
9^{30} „	285 ccm	1003
10 „	140 ccm	1004
10^{30} „	145 ccm	1004
11 „	125 ccm	1004
11^{30} „	85 ccm	1004
12 „	57 ccm	1006
12^{30} „	43 ccm	1008
	1040 ccm	
14 Uhr	150 ccm	1012
16 „	50 ccm	1015
18 „	40 ccm	1017
20 „	30 ccm	1022
8 „	20 ccm	1022

In 200 ccm vom gesammelten 24 Stunden-Harn war Prolan nicht nachweisbar (Frauenklinik Bonn).

Zuckerbelastung mit 50 g Dextropur

(Bestimmung nach Hagedorn-Jensen)

	Nüchternausgangswert	0,110	g% im Blut-
1. Std.	nach der 1. halben Stunde	0,145	„ serum
„	„ 2. „ „	0,188	„
„	„ 3. „ „	0,202	„
2. Std.	„ „ 4. „ „	0,208	„
„	„ 5. „ „	0,157	„
„	„ 3. Stunde	0,115	„
„	„ 4. „	0,09	„

Oel- und Cholesterinbelastung.

Belastung mit 100 g Olivenöl und 5 g Cholesterin.

in 1000 ccm	Petrol-ätherlösl. Gesamtfett	Gesamt-Cholest.	Freies Cholest.	Phosphatide
Nüchtern	6,300 g	1,875 g	0,375 g	1,386 g
Nach 4 Std.	9,000	2,175	0,600	1,775
Nach 8 Std.	7,500	1,500	0,543	1,729
Nach 24 Std.	5,500	1,625	0,500	0,839

Der Gesamtfettgehalt des Blutes zeigt also gegenüber der Norm nur eine unwesentliche Erhöhung.

Bei dem Gesamtcholesterin und freien Cholesterin zeigt der Nüchtern- und der Vierstundenwert eine Verschiebung zu Gunsten des Estercholesterins, während beim Acht- und Vierundzwanzigstundenwert das Estercholesterin, wie normal, wieder 70 % des Gesamtcholesterins ausmacht. Es kann so der Ablauf der Belastungsprobe nicht als pathologisch gewertet werden.

Blutkalkspiegel: mit 0,01 g % normal.

Blutjodspiegel: 28 g %.

Rumpel-Leede nach 10 Minuten deutlich positiv.

Der Grundumsatz war mit + 2,6 % normal.

Röntgenologisch wurde an Herz und Lunge kein krankhafter Befund festgestellt. — Bei der Schädeldurchleuchtung ließ sich an der Hypophyse und an der Sella turcica ebenfalls kein pathologischer Befund feststellen, wie auch in der Schädelkalotte kein krankhafter Befund zu erheben war. An der Wirbelsäule und an den sonstigen Knochen des Skeletts keine osteoporotischen Erscheinungen.

Die grobe Kraft zeigte am Dynamometer:

rechts 20'

links 30'.

Zusammenfassend kann über die physiologisch-chemischen Untersuchungen gesagt werden: Eine wesentliche Abweichung

von der Norm war nur beim Blutbild festzustellen, das bei einer Leucocytose eine Rechtsverschiebung und eine Lymphopenie zeigte. Die Vermehrung der Erythrocyten spricht im Sinne einer geringen Erythraemie. Der Nieren-Konzentrations- und Wasserversuch spricht für eine funktionstüchtige Niere. Auch die Zuckerbelastungskurve lag bei normalem Nüchternausgangswert durchaus im Bereich des Normalen. Die Fettbelastung und der Blutkalkspiegel zeigten keine wesentliche Abweichung von der Norm. Prolan wurde im Harn nicht nachgewiesen.

Leider ließen sich weitere stoffwechselphysiologische Untersuchungen nicht ausführen, da der Patient von auswärts war und diese ablehnte.

Es ließ sich so aus den physiologisch-chemischen Untersuchungen nicht auf eine Erkrankung im Sinne des Morbus Cushing schließen. Trotzdem kamen wir zu der Diagnose Morbus Cushing, und zwar aus dem äußeren Bild, das der Patient bot und das die wesentlichen Symptome der Cushing'schen Erkrankung zeigte:

1. Einen im jugendlichen Alter schnell sich entwickelnden, eigentümlich auf Gesicht, Hals und Stamm verteilten, die Glieder freilassenden Fettansatz;
2. düsterrote Verfärbung der Haut, vor allem des Gesichts, der Unterarme und Hände;
3. Bildung von purpurroten bis blauroten, später weißlich vernarbenden Striae;
4. Hautatrophie;
5. Neigung zu Erythraemie und Blutungsneigung;
6. Hypertonie;
7. Nachlassen der Geschlechtsfunktionen;
8. starke Ermüdbarkeit und große Schwäche;
9. Reizbarkeit und Depression;
10. Warzenbildung zugleich mit Auftreten der ersten Erscheinungen;
11. Polyurie und Polydipsie laut Vorgeschichte.

Differentialdiagnostisch waren in erster Linie Nebennieren- speziell Nebennierenrindentumoren in Frage zu ziehen. Die Unterscheidung ist äußerst schwierig. Bauer, Mendel und Werner, die die einzelnen Symptome des Morbus Cushing einer eingehenden differentialdiagnostischen Betrachtung unterzogen haben, sind auf Grund der Bauer'schen Hypothese vom sekundären Interrenalismus der Ansicht, daß kein sicheres Unterscheidungsmerkmal besteht, es sei denn, daß einwandfrei röntgenologisch Sellaveränderungen oder ein sicherer Palpationsbefund, oder ein entsprechender pyelographischer Befund nachweisbar sind, was in unserem Fall nicht möglich war. Im übrigen soll beim Interrenalismus die Fettsucht weniger konstant sein und sich mehr auf Hüfte und Oberschenkel erstrecken, wohingegen die Hypertrichose und die Geschlechtsumstimmung deutlicher als beim M. C. in Erscheinung tritt.

Den größten Wert als charakteristisches Zeichen für den M. C. mißt die Mehrzahl der Autoren der typischen Osteoporose sowie den Striae distensae bei.

Auf Grund der Diagnose wurde eine Röntgenbestrahlung der Hypophyse vorgenommen (Med. Poliklinik, Bonn):

3 Felder und zwar von links, rechts und vorn.

Insgesamt wurden 1900 r Oberflächendosis gegeben. Feldgröße 6×8 cm, Abstand 30 cm, Filter 0,5 Cu + 1,0 Al.

H W S 0,8.

Die Bestrahlung wurde gut vertragen.

Nach 8 Tagen stellte der Kranke sich wieder vor. Er fühlte sich im ganzen frischer und war lebhafter. Der Blutdruck betrug RR 165/75, war also etwas gesunken. — Im Urin kein krankhafter Befund. — Das Gewicht war gleichgeblieben.

In den nächsten Wochen berichtet der Patient uns, daß die Besserung des Allgemeinbefindens anhalte und daß die blaurote Farbe im Gesicht und an den Händen blasser geworden sei. Vor allem weist der Patient darauf hin, daß die starken Blutwallungen zum Kopf, die zweifelsohne durch die Hypertonie bedingt waren, nachgelassen haben. Cushing bringt

die Genese des arteriellen Hochdruckes in Zusammenhang mit der bei Hochdruck häufig gefundenen basophilzelligen Einwanderung in den Hinterlappen. Er mißt dem basophilen Adenom die entscheidende primäre Bedeutung zu. Nach seiner Hypothese bewirkt die Basophileninvasion eine Aktivierung der Neurohypophyse, und die Hypertonie wäre dann eine Wirkung des Vasopressins des Hinterlappens. Wie Cushing, Goetsch und Trendelenburg u. a. nachweisen konnten, wird das Vasopressin durch den Hypophysenstiel in den Liquor des 3. Ventrikels sezerniert und löst nach H. Heller und Cushing eine zentrale Blutdruckwirkung durch Beeinflussung der hypothalamischen Zentren aus. Wenn auch von anderen diese Theorie bestritten wird, so findet sie doch eine Stütze in dem günstigen therapeutischen Effekt einer Röntgenbestrahlung der Hypophyse bei Morbus Cushing (Cushing, Jamin), wie auch in unserem Fall der Blutdruck zur Norm zurückkehrte.

Bei einer Nachuntersuchung nach 8 Wochen macht der Patient einen gesunderen Eindruck. Das Gesicht ist nicht mehr so rotblau. Der Blutdruck hat mit RR 130/75 die Norm erreicht. Das Gewicht ist gleichgeblieben. Der Patient klagt über Beschwerden im Verlaufe des N. ischiadicus. Objektiv fehlt aber ein positiver Befund. Kein Lasègue, keine Druckpunkte; die Achillessehnenreflexe sind beiderseits positiv. Eine Durchleuchtung gab am Becken und an den Schenkelknochen keinen Anhalt für eine Erkrankung. — Leider lehnte der Patient weitere Stoffwechseluntersuchungen ab mit dem Hinweis, daß es ihm schon besser ginge und daß er auch wieder in der Landwirtschaft mitarbeiten könne. Seitdem erschien Patient nicht mehr. — Einige Monate später hörten wir, daß die Besserung zwar angehalten habe, daß der Kranke aber dann plötzlich einer Pneumonie zum Opfer gefallen sei.

Sowohl das Ansprechen auf die Röntgenbestrahlung der Hypophyse, wie auch schließlich das Ende des Patienten durch

eine Pneumonie lassen sich in den Symptomenkomplex des Morbus Cushing einreihen.

Zusammenfassend kann gesagt werden, daß es sich zweifellos um einen Fall Cushing'scher Krankheit gehandelt hat, wenn auch leider nicht durch Autopsie die Diagnose geklärt werden konnte. Die greifbaren Symptome waren vor allem der starke lokal begrenzte Fettansatz und die Hautveränderungen, besonders die Striae, und die blaurote Verfärbung. Vielleicht ließen die physiologisch-chemischen Untersuchungen im Stich, weil es sich erst um den Beginn der Erkrankung handelte und die Stoffwechselstörungen noch nicht greifbar pathologische Formen angenommen hatten, während die Haut als feines Reagenz auf innersekretorische Schädigungen schon deutliche Zeichen eines krankhaften Geschehens zeigte. Man darf vielleicht sagen, daß sich hier in den Veränderungen der Haut ein drastisches Frühsymptom ausdrückt.

So interessieren denn die nähere Untersuchung der Striae und ihre eventuelle histologische Auswertung.

Was verstehen wir unter Striae? Man definiert den Begriff mit: streifenförmige oder fleckförmige umschriebene Hautatrophien, deren Oberfläche glänzend, etwas unter dem Niveau der Haut liegend, gefunden wird, deren Farbe anfangs bläulich-rot, später weiß bis perlmutterglänzend ist. Sie imponieren als Narben, fühlen sich aber ganz weich an. Die hochgradig verdünnte Haut scheint auf einem weichen, beweglichen Gewebe zu ruhen. Sichtbare Entzündungserscheinungen fehlen gewöhnlich.

Die Lokalisation der Striae, die fast immer multipel und gewöhnlich symmetrisch auftreten, ist meist auf der Bauchhaut, über dem Gesäß und den Trochanteren, den Brüsten und in den Achselfalten, oder, bei Kranken mit Ascites oder starker Fettleibigkeit, da, wo starke Spannungen vorhanden sind. Sie können aber auch an anderen Körperstellen vorkommen, z. B. an den Knien, an den Schultern und den Armen. Ihre Anordnung entspricht meist den „Langer'schen Spaltrichtungen“

der Haut. Sie stehen vielfach senkrecht zur Richtung der maximalen Spannung der Haut, aber es kommen auch Kreuzungen der Striae vor.

Bekannt sind:

1. Striae graviditatis;
2. Striae, die bei starkem Fettansatz Jugendlicher entstehen;
3. Striae bei Ascites und Tumoren;
4. Striae bei Längenwachstum;
5. Striae, durch toxische infektiöse Einflüsse entstanden.

Die bisherige Ansicht über die Aetiologie der Striae ist geteilt. Nach der ursprünglich für die Striae gravidarum geltenden Auffassung beruhen sie auf einer Verzerrung oder abnormen Dehnung der Haut. Man nahm also ein mechanisches Moment an und führte als Beweis die Lokalisation der Striae senkrecht auf die größte Spannung und den histologischen Befund an, der folgendes Bild zeigte: Reißen der Elastica, Zurückschnellen an den Rand, wo die Reste an beiden Seiten aufgerollt liegen, Streckung des Bindegewebes, Verstrichensein der Papillen, Follikel, Schweiß- und Talgdrüsen; die parallele Anordnung der Gefäße und Verschmälerung des Kalibers der Gefäße.

Bei rein mechanischen Momenten, wie Bildung von Striae an Extremitäten, die in dauernder Flexionsstellung gehalten werden, auch bei Striae, die durch Mißverhältnis im Wachstum zwischen Haut und Skelett entstehen, wie auch bei durch Volumenzunahme und allmähliches Wachstum unter der Haut gelegener Tumoren, Flüssigkeitsansammlungen, scheint die Erklärung, daß die übermäßige Dehnung ursächlich für die Bildung der Striae in Frage kommt, annehmbar. Allerdings gibt es genug Fälle, wo trotz starker Dehnung nie Striae entstehen.

Anders aber muß die Striaebildung gedeutet werden da, wo diese mechanischen Momente nicht vorliegen, so bei Infektionskrankheiten, wie Abdominaltyphus, Dysenterie oder Tuberkulose, die ja Abmagerung zur Folge haben, und bei endo-

krinen Störungen, wie auch der von Schilling erwähnte „Marfantyp“ bei seiner exzessiven Magerkeit Striae zeigt, die bestimmt nicht durch mechanische Dehnung entstanden sein können.

Auch bei den Striae gravidarum nimmt man heute außer dem mechanischen Moment noch eine andere Komponente an, zudem ja allgemein bekannt ist, daß genug Frauen trotz häufiger Graviditäten keine Striaebildung zeigen und oft bei mageren Schwangeren die Striae der physikalischen Dehnung zuwiderlaufen. Bei der Gravidität wird heute die Erkenntnis der Miteinschaltung der Hypophyse in den Schwangerschaftsprozeß berücksichtigt, und so glaubt man eine funktionelle Störung der Hypophysentätigkeit während der Schwangerschaft mit für die Bildung von Striae verantwortlich machen zu dürfen. Bei vielen Fällen von Morbus Cushing läßt sich bei eingehendem Studium der Lokalisation der Striae feststellen, daß die auffallendsten Striae auch an solchen Stellen vorkommen, die nicht stark überdehnt sind und daß die Striae durchaus nicht nur senkrecht zur Spannungsrichtung der Haut laufen, sondern auch netzförmig, in einer sich überkreuzenden Form, sodaß man den Eindruck haben muß, daß außer dem mechanischen Moment noch ein anderer Faktor hinzukommen muß. — Bei den von mir angeführten 2 Fällen von Morbus Cushing kam diese Tatsache einwandfrei zum Ausdruck und kann an den beigefügten Abbildungen am Schluß der Arbeit erkannt werden.

Zu Abb. 1: Stärkste Ausbildung und Kreuzung der Striae auch an Stellen, wo das mechanische Dehnungsmoment unerheblich ist. Kyphose der Hals-Lendenwirbelsäule. Petechien.

Zu Abb. 2: Striae in noch geringer Zahl und Ausdehnung. Striae auch an den dünnen Oberschenkeln.

Der histologische Befund von Striae zeigt bei allen Autoren, daß, die elastischen Fasern geschädigt resp. vollkommen zerstört sind. Hirstein nimmt eine besondere Disposition für die Elasticaschwäche an. Oppenheim sieht in den

Striae „den Ausdruck einer Verminderung der Widerstandskraft des elastischen Gewebes gegenüber Spannungen, die konstitutionell bedingt, also angeboren“ sei; desgleichen Sattke und Winkler.

Am verbreitetsten ist die Annahme eines im Blut kreisenden Toxins, durch Bakteriengifte oder endokrine Störungen entstanden. Diese Toxine sollen speziell das Elastin besonders schädigen, was histologisch besonders durch die Basophilie des Elastins zum Ausdruck kommt. — Gestützt wird diese Auffassung durch die Befunde Rodlers, der auch in den Gefäßen Veränderungen im Sinne des Elacins feststellte, und durch Brunnauer, der ebenfalls im Bereiche der Striae sowohl in der Gefäßwand selbst, wie auch in der unmittelbaren Umgebung der Gefäße basophiles elastisches Gewebe feststellen konnte, was im Sinne von regressiven Veränderungen zu deuten ist.

Eine trophoneurotische Störung, die zur Entstehung der Striae führt, nimmt Sattler an. Die Atrophie der Haut beim Morbus Cushing, die in der Literatur immer wieder Erwähnung findet, betrifft nicht nur die durch die Striae veränderten Hautpartien, sondern auch die Gesamthaut. In beiden von mir erwähnten Fällen zeigte sich schon makroskopisch eine auffallende Verdünnung, Schlaffheit und starke Faltbarkeit der Gesamthaut, die in ihrer ganzen Struktur gegenüber normaler Haut Veränderungen in der Richtung einer Atrophie erkennen ließ. Möglicherweise wirken sich die trophischen Störungen besonders am elastischen Gewebe aus, das seine normale Beanspruchbarkeit dann verliert, sodaß es vielfach zu Rupturen der elastischen Fasern kommt. Jedenfalls scheinen mehrere Faktoren für die Ausbildung der Striae verantwortlich zu sein, wenn schon im Falle der Cushing'schen Krankheit der Hypophyse die übergeordnete Rolle zusteht.

In unserem Falle machte ich eine weit bis in die scheinbar gesunde Haut gehende Stanze aus der linken Hüfte des Patienten im Bereiche einer Stria zur histologischen Auswertung.

Bereits makroskopisch erkennt man an den gefärbten· reichlich großen Präparaten ganz scharf abgegrenzte Zonen, die im mikroskopischen Übersichtsbild deutlich Strecken normal gefärbten und normal zusammengesetzten Gewebes erkennen lassen und die abwechseln mit solchen, die kaum Farbe angenommen haben und in ihrer Struktur vom Epithel bis zur Subcutis vollkommen pathologisch verändert sind. Das Epithel ist allgemein verschmälert und zwar auch in den anscheinend nicht pathologisch veränderten Bezirken. Der Papillarkörper ist fast vollkommen verstrichen; an einzelnen Stellen erkennt man eine mäßige Hyperkeratose. Im Bereich besonders atrophischer Bezirke fehlt das Stratum basale auf kurze Strecken ganz, während das Str. spinosum hier auffallend abgeflacht erscheint. Kutis und Subkutis zeigen noch stärkere Veränderungen und Umwandlungen. Die elastischen Fasern sind hier nahezu bzw. bis auf spärliche Reste verschwunden; man sieht lediglich hier und da ganz dünne Fäserchen, während sich am Rande der Striae die elastischen Fasern als dicke, plumpe, kurze, kaum gewundene Balken manifestieren, die seitwärts von den Striae wieder zu normaler Strukturbildung übergehen. Auch das kollagene Fasersystem ist stark in Mitleidenschaft gezogen; die Fasern sind spärlich ausgebildet, zeigen, statt sich kreuzender Bündel und Maschen, Gewebsplatten, die mehr oder weniger parallel zur Oberfläche verlaufen und längere und kürzere Spalten zwischen sich schließen. Die Gefäße sind vermindert und zeigen gleichfalls einen gestreckten, der Oberfläche fast parallelen Verlauf, ganz vereinzelt finden sich geringgradige perivaskuläre Rundzellinfiltrate. Basophile Zellen sind stellenweise vermehrt, Plasmazellen kommen nur ganz vereinzelt vor, während Haarfollikel-, Schweiß- und Talgdrüsenanlagen im Bereich der Striae fast ganz fehlen.

Nach diesem histologischen Untersuchungsergebnis, das also neben einer Atrophie der Gesamthaut vor allem eine Elasticaschädigung aufweist, besteht kein Unterschied zwischen den Befunden bei anderen Fällen von Morbus Cushing, sodaß

sich eine besondere Auswertung des histologischen Befundes in der Richtung eines speziellen Frühsymptoms nicht ermöglichen ließ.

Interessant wäre ja nun die Frage, ob die Striae beim Morbus Cushing sich irgendwie unterscheiden von Striae anderer Genese. Man müßte eventuell vergleichsweise histologische Untersuchungen vornehmen von den bisher bekannten Striae, wie: Striae graviditatis, Striae durch toxisch infektiöse Einflüsse, Wachstumsstriae, Striae bei Ascites und Tumoren u. a., um festzustellen, ob die einzelnen Striae-Arten sich doch vielleicht histologisch bzw. färberisch voneinander unterscheiden lassen.

Mit vorliegender Arbeit wurde so nach Würdigung der über die Probleme der Cushing'schen Erkrankung erschienenen Literatur ein Beitrag zu diesem Krankheitsbild durch Beschreibung von zwei Fällen geliefert, von denen der eine selbst beobachtet und behandelt wurde.

Bei dem ersten Fall, der zu den wenigen Fällen von Morbus Cushing gehört, die ein eosinophiles resp. gemischtzelliges Adenom autoptisch aufweisen, handelte es sich um ein weit fortgeschrittenes Stadium der Krankheit, sodaß sich schon die vollen Auswirkungen auf dem Körper zeigten. Es fanden sich, soweit dies festzustellen möglich war, Stoffwechselstörungen im Sinne des Morbus Cushing, und vor allem wurde durch die Autopsie ein Hypophysentumor nachgewiesen. Die Hautveränderungen, wie Atrophie und Petechien, traten ganz exzessiv in Erscheinung, und vor allem hatten die Striae, an Größe und Zahl dauernd zunehmend, einen großen Teil der Haut krankhaft verändert, während bei dem selbstbeobachteten zweiten Fall, bei dem weder Stoffwechselstörungen noch ein Hypophysentumor zur Zeit nachgewiesen werden konnten, die Striae wohl sich schon ausbildeten, aber noch verhältnismäßig gering an Zahl und Größe waren, sodaß es gerechtfertigt erscheint, ihn für einen initialen Fall von Morbus Cushing anzusehen und die Striae als Frühsymptom zu werten.

Auch findet durch diese Fälle die Ansicht vieler Autoren, die in den Striae ein wichtiges hypophysäres Symptom erblicken, eine neue Stütze. Der besonders von Cushing und Jamin hervorgehobene günstige Erfolg einer Hypophysen-Röntgenbestrahlung ließ sich auch in unserem Falle nachweisen. Die Röntgenbestrahlung der Hypophyse wirkte sich in dem Initialfall von Morbus Cushing im Laufe von drei Monaten objektiv durch ein Sinken des Blutdrucks und subjektiv durch Nachlassen der zahlreichen Beschwerden aus. Wenn auch eine interkurrente Pneumonie das Leben des Patienten beendete, so hatten doch die Röntgenstrahlen einen sichtbar günstigen Einfluß auf die Krankheit und sind wohl bis heute als das Mittel der Wahl in der Therapie, vor allem im Beginn der Erkrankung, anzusehen.

Zum Schluß ist es mir eine angenehme Pflicht, Herrn Professor Grütz für die freundliche Überlassung des Themas und für seine wertvollen Anregungen bei der Ausführung der Arbeit, sowie Herrn Professor Bürger, in dessen Laboratorium ich liebenswürdige Unterstützung fand, meinen herzlichen Dank auszusprechen.

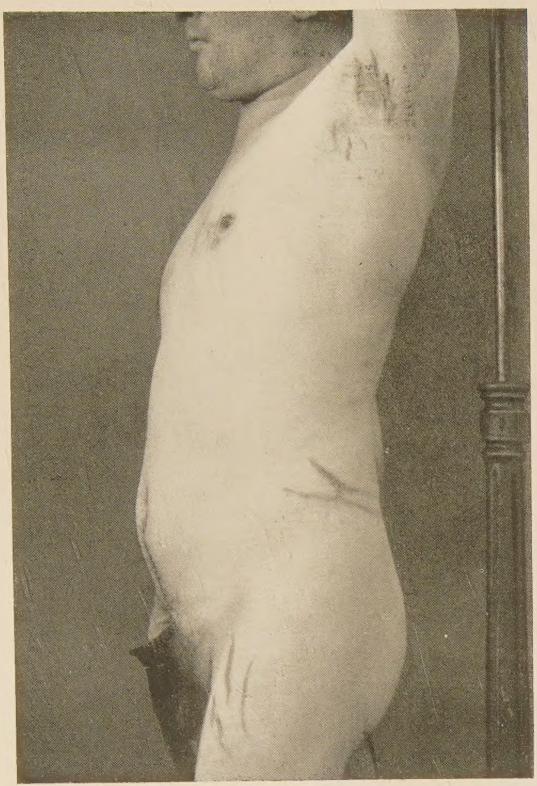

Abb. 2. Ein Initialfall von M. C.

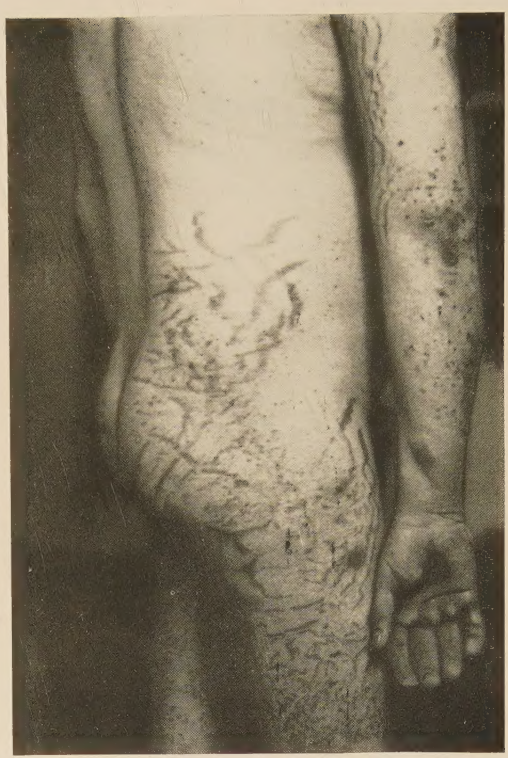

Abb. 1. Ein exzessiver Fall von M. C.

Literatur.

Anderson, J. H. Cushing: J. amer. med. Assoc, 99, 281 (1932).
Anselmino u. Hoffmann: Klin. Wschr. (1931) 50.
— — Klin. Wschr. 1933, S. 1944:
(zit. n. Schilling): 1934, S. 44.
1934, S. 209.
1934, S. 1724.
Bailly u. Brenner: Arch. f. int. med. 28, 773 (1921).
Bauer: Klin. Wschr. 1553 (1933).
Bettoni: Arch. Pat. e Clin. med. 12, 50 (1932).
Bürger: Jahreskurse f. ärztl. Fortb., H. III, 20 (1936).
Cushing: Bull. Hopkins Hosp. 50, 137 (1932).
Arch. Int. med. 51, 487 (1933).
Lucke: Ergebn. d. Inn. Med. 46 (1934).
Erdheim: Ergebn. d. Pathol. 21 (1925).
Forconi, A.: Arch. ital. Anat. e Istol. pat. 6, 169 (1935).
Heller, H.: Klin. Wschr. 241 (1934).
Hildebrandt: Klin. Wschr. 951—57 (1935).
Hornek: Dt. med. Wschr. 996 (1936).
Jamin: Die hypophysäre Plethora. Sonderdruck Verlag Lehmann, Mü. 1935.
Kalbfleisch, H.: Frankf. Ztschr. f. Path. 346 (1936).
Konschegg, Th.: „ „ „ 492 (1935).
Kraus, E. J.: Arch. f. Gyn. 159, 380 (1934).
— Klin. Wschr. 13, 487 (1934).
Leyton, O., Turnbull, H. W. a. A. B. Bratton: J. of Path. 34, 635 (1934).
Mendel und Bauer: Dt. med. Wschr. 1594 u. 1636 (1932).
Mendel und Wermer: Med. Klin. 992 (1934) II.
Müller, Eitel u. Lösser: Klin. Wschr. 1935.
Scharrer, E. u. Gaupp, R.: (zit. n. Kalbfleisch) Klin. Wschr. 14, 1651 (1935).
Schilling: Med. Welt. Sonderdruck von Nr. 6, 7, 8, S. 24 (1936).

Lebenslauf

Geboren als Sohn des Sanitätsrats Dr. med. J. Naberschulte am 2. 11. 1899 zu Gelsenkirchen, absolvierte ich dortselbst das Gymnasium. Nach dem Abitur im Jahre 1918 war ich zunächst in der Landwirtschaft und später im Bankfach tätig, um mich dann dem Studium der Medizin zu widmen. Ich studierte an den Universitäten Münster, Freiburg und Bonn. In Bonn, wo ich das Physikum machte und auch die klinischen Semester studierte, legte ich im W. S. 1933/34 das medizinische Staatsexamen ab. Als Medizinalpraktikant war ich 8 Monate an der Univ. Hautklinik Bonn (Prof. Grütz) und 4 Monate an der Med. Univ. Poliklinik Bonn (Prof. Bürger) tätig. Die Bestallung als Arzt erhielt ich im April 1935. Darauf arbeitete ich als Volontär-Assistenzarzt 2 Jahre an der Med. Poliklinik Bonn, Prof. Bürger. Nach mehrfachen Vertretungen von praktischen Ärzten bin ich jetzt als Assistenzarzt am Amt für Volksgesundheit, Bonn, tätig.